الخراجات المسافية

(الجزء الأول)

الأستاذ الدكتور

مازن زيناتي

رئيس قسم جراحة الفم و الوجه و الفكين

الجامعة السورية الخاصة
SYRIAN PRIVATE UNIVERSITY

لا يمكننا فهم نتائج الإنتانات التي تصيب المسافات الوجهية و الفكية إلاّ بمعرفة جيدة للوسط الفموي - حيث تتواجد زمرة جرثوميّة طبيعيّة بالحالة العادية تكون غير ممرضة ومن الممكن أن تتحول إلى ممرضة عند ضعف الجهاز المناعي للعضوية،أو عند وجود خلل في وسائل الدفاع الفموية .
تعد البكتيريا المسببة للإنتانات سنية المنشأ و التي أحيانا ما تمتد للمسافات الفكية و الوجهية جزئا من هذا النبيت الفموي، و أهمها:

المكورات الهوائيات موجبة الغرام (Aerobic G+vecocci)

و العصيات الاهوائية سلبية الغرام(Anaerobic G-ve rods)

و المكورات اللاهوائية موجبة الغرام(Anaerobic G+vecocci)

تسبب عادة هذه البكتيريا أمراضا شائعة كتسوس الأسنان و إلتهاب اللثة و إلتهاب النسج الداعمة.

و لكن عندما عند تمكن هذه البكتيريا من الوصول إلى النسج الأعمق عن طريق قناة لبية عفنة أو جيب لثوي عميق أو إنتان المحفظة حول التاجيّة لسن لم تبزغ بشكل كامل .

فتسبب عندها ما يعرف بالإنتانات سنية المنشأ.

و قد تبين من الدراسات الميكروبيولجية التي أجريت أنه

هناك عدة عوامل هامة يجب مراعاتها في هذا النوع من الإنتانات.

- **أولاً:**

تقريباً جميع الإنتانات سنية المنشأ تحدث بسبب عدة أنواع من البكتيريا ففي معظم الحالات يمكن حصر عدة أنواع من البكتيريا مخبريا بمتوسط خمسة أنواع في أي حالة إنتانية، و نادرا ما يكون المسبب نوعا وحيداً من البكتيريا.

تتكون البكتيريا المسببة لمعظم الإنتانات سنية المنشأ من كلا النوعين الهوائية واللاهوائية.
٦% فقط من مجمل الإنتانات تسببها البكتيريا الهوائية وحدها
و ٤٤% من مجمل الإنتانات تسببها البكتيريا اللا هوائية وحدها

بينما ٥٠% من الإنتانات يسببها كلا النوعين الهوائية و اللاهوائية مجتمعة.

يعرف الخراج abscessعلى أنه تجمع محدود (موضع) للقيح داخل تجويف يتشكل نتيجة التحلل الذي يصيب الخلايا ، النسج الخلالية الواقعة تحت الغشاء المخاطي،الجلد ،بين النسج العضلية والصفاقية،في العظام،وفي العقد اللمفاوية.(محدود ضمن نطاق مسافة خلالية واحدة (

يعرف الفلغمون phlegmoneعلى أنه حالة التهابية حادة منتشرة في النسج الرخوة ومتقيحة في معظم الأحيان تتوضع في النسيج الخلالي الموجود تحت الجلد،بين العضلات،أو الصفق العضلية،وفي العقد اللمفاوية.(التهاب حاد منتشر ضمن نطاق ٢-٣أو أكثر من المسافات الخلالية)

يستخدم البعض مصطلح التهاب الهلل cellulitisللتعبير عن التهاب النسيج الخلالي الحاد والمنتشر والذي يتحدد موقعه وفقاَ لاتجاهات انتشار العملية الالتهابية المتطورة

الخراجات الجانبية في منطقة الفك العلوي هي عبارة عن بؤر قيحية متوضعة ضمن منطقة تشريحية محدودة كقاعدة الشفة العلوية الجدار الجانبي للأنف الحفرة النابية قبة الحنك

أما الخراجات الجانبية في ناحية الفك السفلي فهي بؤر قيحية متوضعة ضمن الميزابة السنخية اللسانية وفي المسافة تحت الذقن وفي المسافة السطحية تحت اللسان وخراج اللوز

ومن الجدير بالذكر أن الخراج المتوضع في المسافة النابية ،أو في الميزابة السنخية اللسانية ،أو المسافة السطحية تحت اللسانية ،أو تحت الذقن يسمى فقط في المراحل الأولى من سير العملية الالتهابية خراجاَبينما يتحول إلى فلغمون حاد منتشر في حال عدم تشخيصه أو اكتشافه في الوقت المناسب.

ينسب إلى الفلغمونات المجاورة للفك العلوي حالات الالتهاب القيحي المنتشر في مسافات تشريحية معينة كفلغمون الناحية تحت الحجاجية –الوجنية ،فلغمون مسافة العضلة المبوقة ، المسافة تحت الصدغية، وفلغمون النواحي الصدغية السطحية والعميقة

ينتمي إلى الفلغمونات المجاورة للفك السفلي فلغمون المسافة تحت الفك السفلي، المسافة تحت الذقن ،المسافة تحت الماضغة، المسافة الجناحية الفكية ،مسافة الجدار الجانبي للبلعوم ،والمسافة خلف البلعوم حيث يشار للأنتان في المسافتين الأخيرتين على أنه إنتانات عنقية عميقة.

الأسباب والآلية الإمراضية:

تلعب الإنتانات السنية وما حول السنية الدور الأهم في تطور الخراجات والفلغمونات وبحيث يظهر التهاب عظم ونقي الفكي والسني المنشأ على أنه السبب الرئيسي لتطور الخراجات والفلغمونات في النسج الرخوة حول الفكين وفي العنق وعلى القيح الموجود داخل العظم أو تحت السمحاق أن يثقب هذه الطبقات الكثيفة أولاً قبل دخوله إلى النسج الرخوة وهنا يأتي دور العضلات والمستوبات الصفاقية الموجودة في توجيه انتشار العملية الالتهابية إلى المسافات التشريحية الكامنة والمجاورة للفكين والعنق.

من مصادر الانتان الأخرى نذكر انتانات مخاطية التجويف الفموي ، التجويف الأنفي ، الجيب الفكي وبقية الجيوب الملحقة بالأنف ،انتانات جلد الوجه وفروة الرأس ، تقيح العقد اللمفاوية ، الإصابات الرضية للأنسجة الرخوة والعظام الفكية الوجهية ، أمراض الغدد اللعابية ، التهاب اللوز والبلعوم ، انتانات الأذن الوسطى والانتان المحمول بالدوران الدموي

- أهم الجراثيم المشتركة في العملية الالتهابية staphylococci و streptococuss سيما النوع streptococcus milleri،البكتريا التي تنتج hyaluronidase (الأنزيم الذي يحل المادة الإسمنتية الرابطة بين الخلايا) ، بعض أشكال الجراثيم السلبية الغرام مثل escherichia coli, klebsiella, pseudomonas إضافة إلى ذلك يبدو أن بعض أشكال البكتريا اللاهوائية مثل(fusobacterium, peptostreptococcus, bacteroides) هي ذات فوعة إمراضية شديدة ومخربة للأنسجة بصورة كبيرة

يبنى التشخيص في الخراجات والفلغمونات المسافية للوجه والعنق على:

- القصة المرضية وإيضاح المشكلة الالتهابية السنية الأولية المتطورة
- الموجودات السريرية من أعراض وعلامات موضعية وعامة وهي تتحددبالموقع التشريحي الذي تشغله العملية الالتهابية
- التقييم الشعاعي الذي يوضح طبيعة الإصابة السنية-العظمية

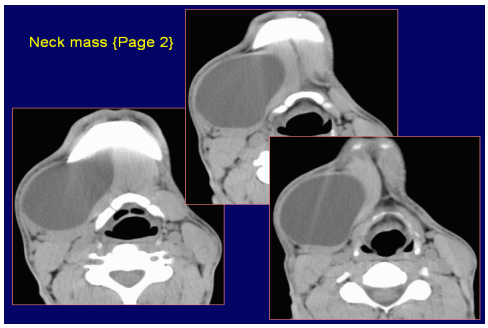

الأولية

يتفوق التصوير بالرنين المغناطيسي MRI على التصويرالشعاعي

البسيط في إيضاح مجمل التغيرات في النسج الرخوة وتشخيص

الانتانات الجانبية للفكين تلعب الصورة الشعاعية العادية دوراً هاماً في تشخيص الإنتانات العنقية العميقة حيث تظهر الصورة الشعاعية الجانبية ظل الأنسجة الرخوة أمام الفقرات وخلف البلعوم واحتمالوجود غازات سيما في الأنواع الانتانية اللاهوائية على شكل انتفاخ

في النسج الرخوة للعنق كما وتسمح هذه الصورة بتقدير درجة انحناءالعمود

الفقري الرقبي هذا العمود ذو الانحناء الأقعس الناعم في الحالة الطبيعية

أما في حال وجود انتان في المسافة خلف البلعومية ونتيجة للوضع المجبر عليه المريض بإحناء رأسه للأمام حتى يحافظ على حرية مرور الهواء في المجاري التنفسية فإن العمود الفقري الرقبي يصبح مستقيماً أو ذو تحدب معكوس.

الصورة السريرية العامة:

تختلف الصورة السريرية للخراجات والفلغمونات المسافية للنواحي الوجهية-العنقية تبعاًللمنطقة التشريحية التي تتوضع فيها العملية الالتهابية تتراوح شكاوى المرضى بين (الألم ، الانتباج ، صعوبة المضغ ، تحدد حركة الفم ، البلع المؤلم ، الشعور بتيبس العنق ، ضيق النفس ، فرط إفراز اللعاب التجفاف، الحرارة العالية ، العرواءات ، الدعث ، فقد الشهية ، التعرق، الضعف ، الإمساك

تكون الأعراض والعلامات أكثر وضوحاً عندما يتوضع الالتهاب في مناطق النسج الخلالية السطحية كناحية العضلة المبوقة ، الناحية تحت الفكية ، تحت الذقنية وحيث تتميز الفلغمونات السطحية بالتوذم والارتشاح الالتهابي المنتشر والمغطى بجلد متوتر لماع جاف ساخن وقد تبلغ الوذمات الجانبية درجات كبيرة يظهر معها عدم التناظر الوجهي

أما في الفلغمونات العميقة فإن الارتشاح الالتهابي والوذمة الجانبية تكون أقل وضوحاً كما أن احتقان الجلد المغطي للمنطقة يكاد لا يلاحظ إضافة إلى أن درجة الحرارة الموضعية تكون أقل ب(٢-٢,٥) درجة مؤوية مما هو عليه في الفلغمونات السطحية

يجدر الملاحظة هنا أنه في الفلغمونات ذات المنشأ السني وعند تطور الحالة الالتهابية القيحية في النسج الرخوة المجاورة للفكين فإن ألم السن التي تسببت في تطور العملية الالتهابية يخف كثيراً كما أن السن نفسه يبدي حركة واضحة دون ملاحظة حركة كبيرة في الأسنان المجاورة .

تتمثل ارتكاسات العقد اللمفية المجاورة في تضخمها و انتباجها وكونها مؤلمة بالجس وفي الفلغمونات التي تظهر في الناحية تحت الفك السفلي يمكن جس العقد اللمفية في بداية العملية الالتهابية فقط إلا أنه فيما بعد وبسبب الارتشاح الالتهابي والوذمة الحاصلين يصبح من العسير جس هذه العقد

تتجلى العلامات العامة في الارتفاع الواضح لدرجة الحرارة (٣٩- ٤٠) مع تباعد في المنحى الحراري بين فترات الصباح والمساء ، ازدياد سرعة النبض والتنفس

يلاحظ كثرة الكريات البيض وبشكل خاص العدلات قلة اللمفاويات ندرة محبات الحمض
ارتفاع سرعة التثفل ESR)، ظهور تفاعل البروتينCCRP في مصل الدم بشكل إيجابي أو إيجابي بشدة.

يعكس تحليل البول ظهور التغيرات البولية الصريحة والتي تدل على حالة التهاب الكلية التسممي والذي يتظاهر بالوذمة ،كسب الوزن ،ظهور البروتين في البول البيلة الدموية ظهور الاسطوانات في البول.

إنتشار الإنتانات سنية المنشأ:

تنتشر عادة الإنتانات سنية المنشأ بإتجاه المناطق الأقل مقاومة عبر العظم الإسفنجي إلى أن تصل إلى العظم القشري.

عظم قشري رقيق.....ينتشر الإنتان ليصل للنسج الرخوة

عظم قشري كثيف.....يمنعه من الإنتشار و يحدده داخل العظم

ويكون العلاج عادة بإجراء المعالجة اللبية أو اللثوية اللازمة أو قلع السن المسبب بالإضافة لإعطاء الصادات اللازمة

بينما يكون العلاج بالصادات وحدها ناكسا و غير كافيا إلا في بعض الحالات البسيطة.

عندما يخترق الإنتان العظم القشري يمكن التنبؤ بمكان إنتشار الإنتان تبعاً ل:

- سماكة العظم المغطي لذروة السن المسبب
- علاقة نقطة الإختراق بمرتكز العضلات المجاورة

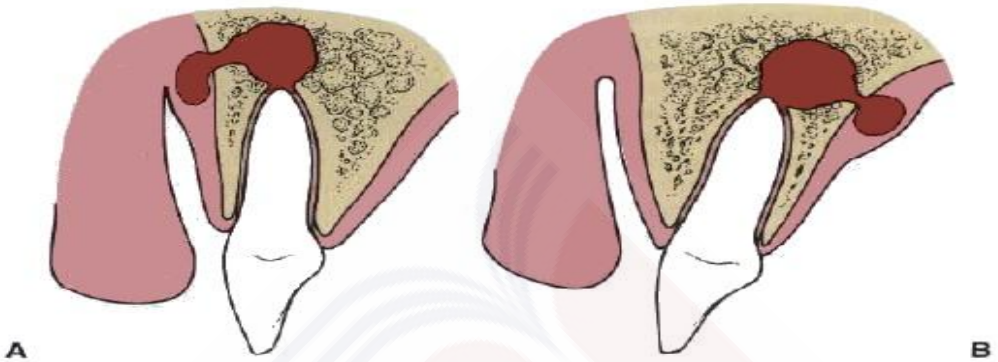

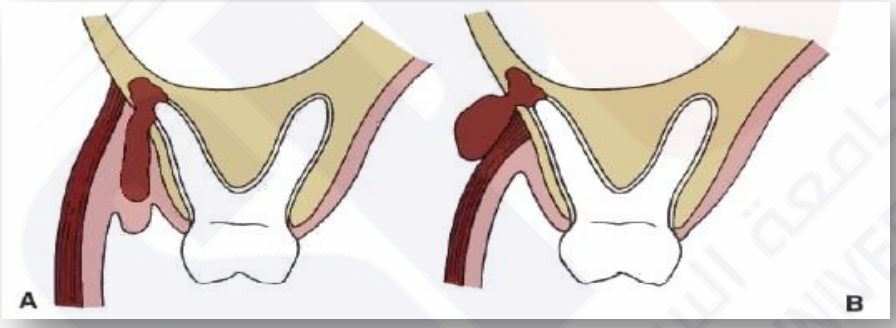

في الفك العلوي:

- تسبب عادة الأسنان العلوية خراجاً ميزابياً و تسبب الأرحاء العلوية خراجا خدياً في الغالب
- تسبب الأنياب العلوية أحياناً خراجاً في المسافة النابية في حال كانت جذورها طويلة (نقطة الإختراق تكون أعلى من مرتكز العضلة الرافعة لزاوية الفم) بينما تسبب خراجا ميزابيا إذا كانت جذورها قصيرة
- الرباعيات العلوية المائلة دهليزيا والجذور الحنكية للرحى الأولى العلوية تسبب عادة خراجاً حنكياً.
- الأسنان اللبنية, جذورها قصيرة, خراجا لثوياً (gum boil)

- قد يتكون خراج ميزابي مع خراج خدي في آن واحد

في الفك السفلي:

- القواطع و الأنياب و الضواحك, ينشر الإنتان عبر الصفيحة العظمية الدهليزية ليكون خراجا ميزابياً في الغالب
- قد تسبب القواطع خراجا ذقنيا أو تحت ذقني حسب طول الجذور و مرتكز العضلة الذقنية
- قد ينتشر الإنتان من الأنياب السفلية إلى قاع الفم أحياناً
- الأرحاء الأولى خراج دهليزي أو لساني
- الأرحاء الثانية خراجا دهليزي أو لساني ..... في الغالب لساني
- الأرحاء الثالثة خراجاً لسانياً دوماً
- عند حدوث تواج حول الأرحاء البازغة جزئيا من الممكن أن ينتشر الإنتان عميقا تحت العضلة الماضغة أو الجناحية الأنسية
- إنتشار الإنتان إلى قاع الفمفوق الضرسية اللامية (تكون خراج تحت لساني)

.....تحت الضرسية اللامية (تكون خراجا تحت فكي)

في بعض الحالات و خاصة في الخراجات الميزابية قد لا يذهب المريض لطلب المعالجة ,ينفتح الخراج تلقائياً ,فتزول الأعراض,إنغلاق منطقة التصريف,فتتفاقم الحالة مجدداً

و بعد عدة هجمات يتكون لدينا ناسور مزمن يسمح بتصريف مستمر للخراج فيختفي الألم

عند معالجة مثل هذه الحالات بالصادات الحيوية فقط يمكن أن يتوقف تصريف الخراج ولكن بشكل مؤقت ، بينما تكون المعالجة السليمة بإزالة المسبب سواء عن طريق معالجة القناة السنية(RCT) أو قلع السن المسبب.

المعالجة الدوائية للإنتانات سنية المنشأ :

تحديد الحاجة لإعطاء الصادات :

يوجد اعتقاد خاطئ بوجوب إعطاء الصادات الحيوية في جميع حالات الإنتان ، ولكن في الواقع توجد حالات تكون الصادات فيها غير مفيدة بل حتى غير مستطبة . ولتحديد وجود الحاجة إلى إعطاء الصادات يجب أخذ ثلاثة عوامل هامة بعين الإعتبار :

١- العامل الأول : وهو خطورة وشدة الحالة الإنتانية عند قدوم المريض ، فإذا سبّب الإنتان حدوث انتباج أو تطور بسرعة أوكان بشكل التهاب نسيج خلوي منتشر فإن الأدلة تدعم استخدام الصادات بالمشاركة مع المعالجة الجراحية .

٢- العامل الثاني : هو إمكانية تحقيق معالجة جراحية كافية . ففي كثير من الحالات يؤدي قلع السن المسببة إلى تراجع الإنتان بسرعة ، وبعكس الرأي الشائع فإن قلع السن في حال وجود الإنتان لا يشجع على انتشار هذا الإنتان . وقد أظهرت عدة دراسات أن قلع السن المسبب للإنتان يسرع من تراجع ذلك الإنتان ويقلل من حدوث الإختلاطات كالحاجة لدخول المشفى أو إجراء الشق والتفجير خارج الفموي . ولذلك يُشجّع على إجراء القلع العاجل للسن / الأسنان المسببة للإنتان. ولا توجد ضرورة لإعطاء الصادات قبل القلع . ولكن في حال عدم إمكانية القيام بالإجراء الجراحي المناسب بشكل فوري فإن الصادات تعتبر ذات فائدة في كبح أو إبطاء تقدم الإنتان .

٣- العامل الثالث : هو حالة دفاعات المضيف (المريض) ، ففي حالة مريض شاب بصحة جيدة يكون جسم المضيف قادراً على حشد دفاعاته ولا توجد حاجة للصادات لمعالجة إنتان ذو خطورة منخفضة . أما المرضى ذوي المقاومة المنخفضة كالذين يعانون من أمراض استقلابية شديدة أو الخاضعين للعلاج الكيميائي من السرطان فيحتاجون إلى معالجة فعالة بالصادات حتى للإنتانات منخفضة الخطورة .

وكخلاصة يمكن القول أن الصادات يجب أن تستخدم فقط عند وجود دليل واضح على أن شدة الغزو الجرثومي باتجاه النسج العميقة أكبر من القدرات الدفاعية للمريض ، وليس للصادات أي أثر مسرع لشفاء الجروح وهي غير مفيدة في حالات الإنتانات اللاجرثومية (كالإصابات الفيروسية أو الفطرية).وفيما يلي ذكر

لبعض الصادات التي تعطى والتي تعتبر ذات فائدة في معالجة الإنتانات سنية المنشأ :

شدة الإنتان	المضاد الحيوي المختار
المريض خارج المشفى (إنتان غير شديد)	بنسلين،كليندامليسين،سيفاليكسين(إذالمتكن الحساسية للبنسلين من النمط التأقي) في حالة الحساسية للبنسلين: كليندامايسين،موكسي فلوكساسين،الميترونيدازول لوحده
المريض داخل المشفى(إنتان شديد)	كليندامايسين،،امبيسلين+ميترونيدازول،،أمبيسلين+سولباكتام في حالة الحساسية من البنسلين: كليندامايسين،الجيل الثالث من السيفالوسبورينات عن طريق الوريد (فقط إذا كانت الحساسية للبنسلين ليست من النوع التأقي) موكسي فلوكساسين(خاصة لeikenellacorrodens) الميترونيدازول لوحده(في حال عدم السماح باستخدام الكليندامايسين و السيفالوسبورينات)

المعالجة الجراحية للإنتانات سنية المنشأ :

التفجير الجراحي للخراجات

مبادئ عامة:

*إن الهدف الأساسي من التداخل الجراحي هو إزالة السبب و الذي قد يكون لب سني عفن و ذلك يتم بإستئصال اللب أو قلع السن و/أو الشق و التفجير.

*التفجير يؤدي إلى التخلص من التجمعات القيحية و تقليل الضغط داخل النسج وبالتالي زيادة التروية الدموية للمنطقة و زيادة وصول دفاعات المضيف إليها و تحويل الوسط في المسافة المصابة من لا هوائي إلى هوائي.

*بعد إلشق والتفجير يجب وضع مفجر مناسب لمنع إنغلاق الشق وتكرر الخراج

*في الشقوق داخل الفموية يمكن إجراء الشق في أوضح منطقة لتجمع القيح بينما في الشقوق الخارج فموية فالشق يجب أن يتبع البنى والمعالم التشريحية في المنطقة

*يتم عادة إجراء الشقوق داخل الفموية بإستخدام شفرة رقم١١

*يجب شفط القيح جيدا بحيث لا يتجمع في فم المريض أو المجاري التنفسية

*يجب إدخال الـHemostat عبر الشق و هي مغلقة و فتحها دافل النسج و عدم إغلاقها إلى حين إخراجها

من الممكن توسيع الشق و إستخدام الأصبع الأصغر لتفجير أي حجرات تجمع متبقية للقيح
*يجب وضع المفجر بحيث يصل إلى عمق المسافة المصابة و يتم خياطته على نسج سليمة بخيط حرير أسود يسهل تمييزه ويجب إبقائه في مكانه ٢-٥ أيام
*في حالات التهاب النسيج الخلويcellulitisيجب إبقاء المفجر لفترة أطول من المعتاد
*يمكن للغسل بالمحلول الملحي الدافئ أن يساعد على التخلص من بقايا التلوث
*من الممكن تقصير المفجر بشكل تدريجي بحيث يشفى الجزء الأعمق من الخراج أولاً
*يجب وضع ضماد مناسب (غير لاصق و له قدرة تشرب عالية) بعد وضع المفجر
*في حال بقي المفجر في مكانه لفترة طويلة، فإن ذلك قد يؤدي للإلتهاب كونه جسم غريب
*أثناءإجراء الشق و وضع المفجر يجب مراعاة الجاذبية و تأثيرها على التصريف
*في حال الحاجة للتأكد من وجود قيح أو لا، يمكن إجراء بزل بإبرة كبيرة
*التخدير الموضعي باستخدام كلوريد الإيثيل قد يكون مفيدا في بعض الحالات السطحية
*تصوير الـCT و المعرفة الجيدة بطرق إنتشار الإنتان من الممكن أن تساعد في الوصول إلى مناطق تجمع القيح.

إنتانات المسافات اللفافية Fascial Space Infections :

تصيب هذه الإنتانات المسافات اللفافية الوجهية وتكون عادة ذات منشأ سني . وسيتم فيما يلي وصف كل من هذه الحالات المرضية من حيث الموقع التشريحي لكل منها ، والعوامل المسببة ، والمظهر السريري ، وطريقة المعالجة .

١- خراج قاعدة الشفة العلوية *Abscess of Base of Upper Lip*:

- **الموقع التشريحي :** يتطور هذا الخراج في النسيج الضام الرخو لقاعدة الشفة العلوية في المنطقة الأمامية من الفك العلوي تحت الفتحة الأنفية بين العضلة الرافعة للصوار و العضلة الرافعة للشفة العلوية.
- **الأسباب :** سببه عادة إنتان الأقنية الجذرية للأسنان الأمامية العلوية .
- **المظهر السريري :** يُميّز هذا الإنتان بالإنتباج الحاصل للشفة العلوية وبروزها نحو الأمام ، ويرافق ذلك غياب معالم الطية المخاطية الشفوية .
- **المعالجة :** تتم عن طريق التفجير الجراحي وذلك بإجراء شق ضمن الطية المخاطية الشفوية بشكل مواز للنتوء السنخي في أخفض نقطة من الإنتباج، ثم يتم إدخال ملقط مرقئ ضمن الشق وبجهة ذروة السن المسببة حتى يصل

إلى العظم وذلك لتسهيل تفريغ القيح . وبعد تصريف القيح يوضع مفجر مطاطي إلى أن تختفي الأعراض السريرية للإنتان .

- **الإنذار :** يعتبر تطور الإنتان في قاعدة الشفة العلوية ذو خطورة معتبرة كونه يقع ضمن نطاق ما يسمى بالمثلث الخطر Danger Triangle فالانتان المتطور في قاعدة الشفة العلوية يمكن أن يصل إلى الوريدين العينيين العلوي والسفلي عن طريق الوريد الزاوي، وهذه الأوردة جميعها لا تملك صمامات Valves لذلك من السهولة أن يصل الإنتان إلى الجيب الكهفي الوريدي ليتطور ما يسمى بالتهاب الجيب الكهفي الخثري *Cavernous Sinus Thrombosis* ذو الأعراض والعلامات الموضعية المتضمنة :

١- جحوظ العينين Exophthalmos Proptosis .

٢- ألم موضع خلف المقلة وخذل (شلل) عيني Ophthalmoplegia .

٣- احتقان الملتحمتين والجفنين وتكدمهما وإطراقهما Lid Ptosis .

٤- الشفع Diplopia (ازداوج الرؤية).

٥- وذمة حليمة العصب البصري ونزوف وتخثر في الوريد الشبكي Retinal Vein Thrombosis and Papilledema .

٦- توسع الحدقة Dilated Pupils ، وغياب المنعكسات القرنية .

أما الأعراض العامة فتضمن حالة حموية خمجية شديدة ، إقياءات ، صداع رئيسي شديد.

وتكون المعالجة كما يلي :

1- إدخال الصادات الحيوية واسعة الطيف وتجنب ضغط أو عصر هذه الخراجات .

2- الشق والتفجير الجراحي للقيح عبر الميزاب الدهليزي الشفوي .

3- معالجة السن السبب أو قلعه بعد خمود الحالة الالتهابية الحادة .

a

b

b

a

a

b

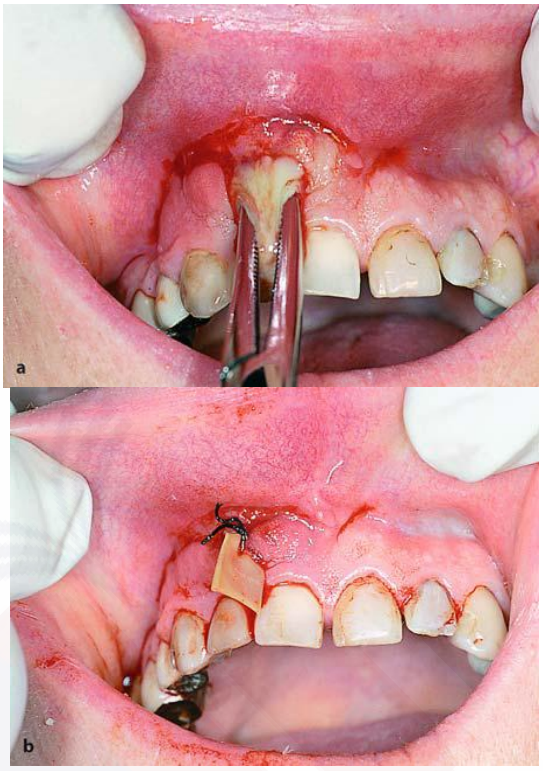

٢- خراج الحفرة النابية *Canine Fossa Abscess*:

- **الموقع التشريحي :** في الحفرة النابية وهي مسافة صغيرة تقع بين العضلة رافعة الشفة العلوية والعضلة رافعة صوار الفم .
- **الأسباب :** إنتان الأقنية الجذرية للناب العلوي بشكل خاص أو الضواحك العلوية .

- **المظهر السريري :** يُميز بالوذمة المتوضعة في المنطقة تحت الحجاج والتي تنتشر باتجاه الزاوية الأنسية للعين ،والجفن السفلي ، وجانب الأنف حتى زاوية الفم .

ويُلاحظ أيضاً غياب معالم الطية الأنفية الشفوية ، وإلى حد ما الطية المخاطية الشفوية (الميزاب الدهليزي) .

تكون الوذمة في المنطقة تحت الحجاج مؤلمة على الجس ، ويصبح الجلد فيما بعد متوتراً ولماعاً بسبب التقيح

ويكون لونه أحمر .

- **المعالجة :** تتم عن طريق التفجير الجراحي وذلك بإجراء شق ضمن الطية المخاطية الخدية بشكل مواز للنتوء السنخي في منطقة الناب، ثم يتم إدخال ملقط مرقئ ضمن الشق في عمق المجمع القيحي إلى أن يصبح بتماس العظم. في حين تقوم سبابة اليد الأخرى بجس الحافة السفلية للحجاج. وأخيراً بعد تصريف القيح يوضع مفجر مطاطي يُثبت بقطبة إلى المخاطية إلى أن تختفي الأعراض السريرية للإنتان .

a

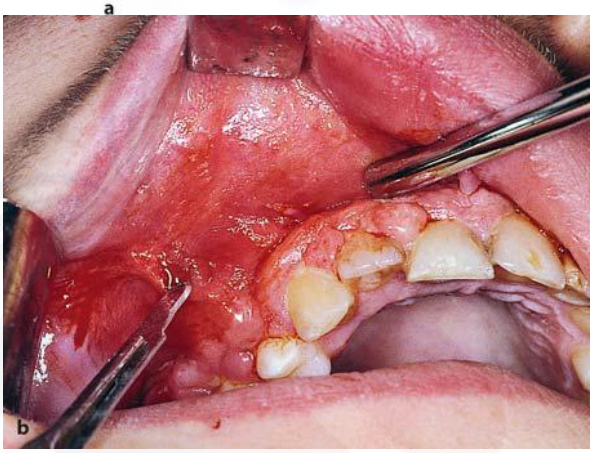

b

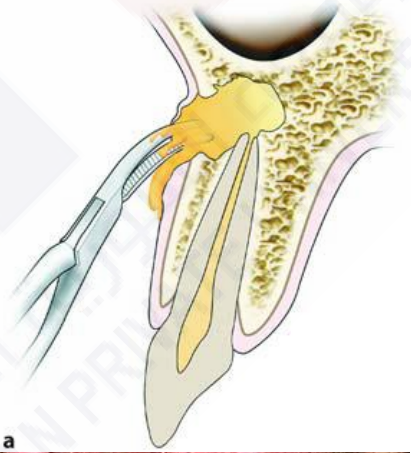

a

b

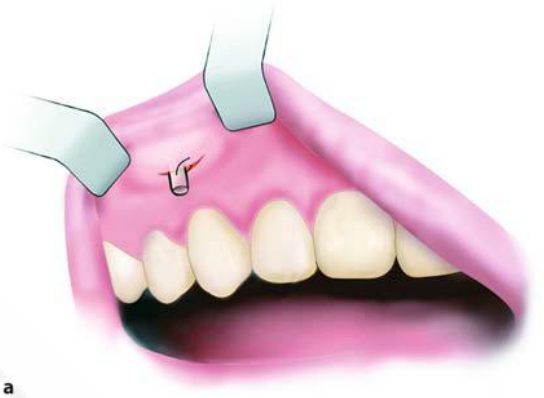

a

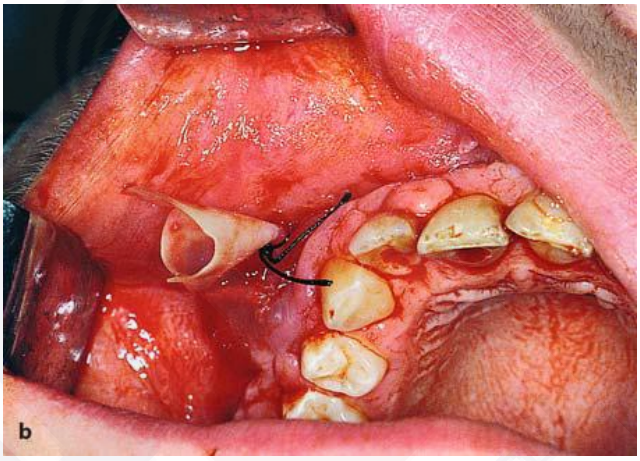

b

٣- خراج المسافة الحجاجية *Orbital Space Abscess* :

الموقع التشريحي :

هي حدود الحجاج الجوف العظمي الذي تتشكل جدرانه من سبعة عظام وهي الجبهي، الفكي، الوتدي، الدمعي، الوجني، الغربالي، والحنكي،وفيه الشق الحجاجي العلوي ، الشق الحجاجي السفلي ، النفق البصري

المحتويات:

- المقلة أو كرة العين
- العضلات الملحقة بكرة العين
- الأوعية الدموية والأعصاب
- النسيج الضام الرخو الموجود بين العضلات

الأسباب :

- من المسافات المجاورة كالناحية تحت الحجاجية والناحية المبوقية
- اختلاط لالتهاب العظم والنقي للحافة تحت الحجاج
- اختلاط لالتهاب الجيوب الفكية أو التهاب الخلايا الغربالية
- انتشار الانتان من ذرى جذور الأنياب والضواحك العلوية أو من النسج ما حول السنية لها

المظهر السريرية:

- ألم عميق في العين يزداد عند محاولة تحريك كرة العين أو محاولة الضغط عليها
- جحوظ كرةالعين
- وذمة واحمرار في الأجفان يصل لدرجة اغلاق الشق بين الأجفان
- خزب الملتحمة (وذمة واحمرار الملتحمة العينية)، واضطراب الرؤية
- صداع رأسي مستمر وارتفاع شديد في درجة الحرارة واختلاجات وعرواءات

المعالجة:

- الشق والتفجير الجراحي عبر الحافة السفلية الخارجية للحجاج
- الشق والتفجير الجراحي عبر الجيب الفكي إزالة الأجزاء الخلفية من قاع الحجاج
- إعطاء الصادات الحيوية

الاختلاطات:

- تأذي العصب البصري وفقدان الرؤية في العين
- التهاب السحايا
- خثرة الجيب الكهفي

© 2005 Elsevier Science

٤- خراج المسافة الخدية (المبوقية) *Buccal Space Abscess*:

- **الموقع التشريحي :** تقع المسافة الخدية بين العضلتين المبوقة والماضغة. تتصل من الأعلى مع المسافة الجناحية الحنكية ومن الأسفل تتصل مع المسافة الجناحية

الفكية . يحدها وحشياً جلد الخد . يعتمد انتشار القيح في هذه المسافة على موقع ذرا الأسنان المسببة بالنسبة لارتباطات العضلة المبوقة .

- **الأسباب :** قد ينشأ خراج المسافة الخدية من إنتان الأقنية الجذرية للأسنان الخلفية العلوية أو السفلية .

- **المظهر السريري :** يُميز هذا الخراج من انتباج الخد ، ويكون هذ الإنتباج ممتداً من القوس الوجنية وقد يصل حتى الحافة السفلية للفك السفلي . ومن الحافة الأمامية للرأد وحتى زاوية الفم . يبدو الجلد متوتراً ومحمراً وقد تظهر علامة التموج أو لا تظهر ، وإذا أهملت قد يحدث تصريف عفوي .

- **المعالجة :**يكون الدخول إلى المسافة الخدية عادة من داخل الفم وذلك للأسباب التالية :

أ – لأن الخراج في معظم الحالات يتموج في داخل الفم .

ب – لتجنب أذية العصب الوجهي .

ج- لأسباب تجميلية .

يُجرى الشق في المنطقة الخلفية من الفم بالإتجاه الأمامي الخلفي وبحذر شديد لتجنب أذية القناة النكفية. ثم يستعمل ملقط إرقاء لاستكشاف المسافة بعمق .
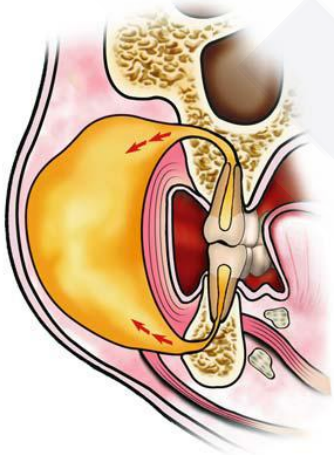
يجرى شق خارج فموي عندما لا يضمن الدخول من داخل الفم حدوث تفجير وتصريف كافي للقيح أو عندما يكون انتشار القيح في المسافة عميقاً . يجرى هذا الشق تحت الحافة السفلية للفك السفلي بـ ٢ سم تقريباً وبشكل موازي لها .